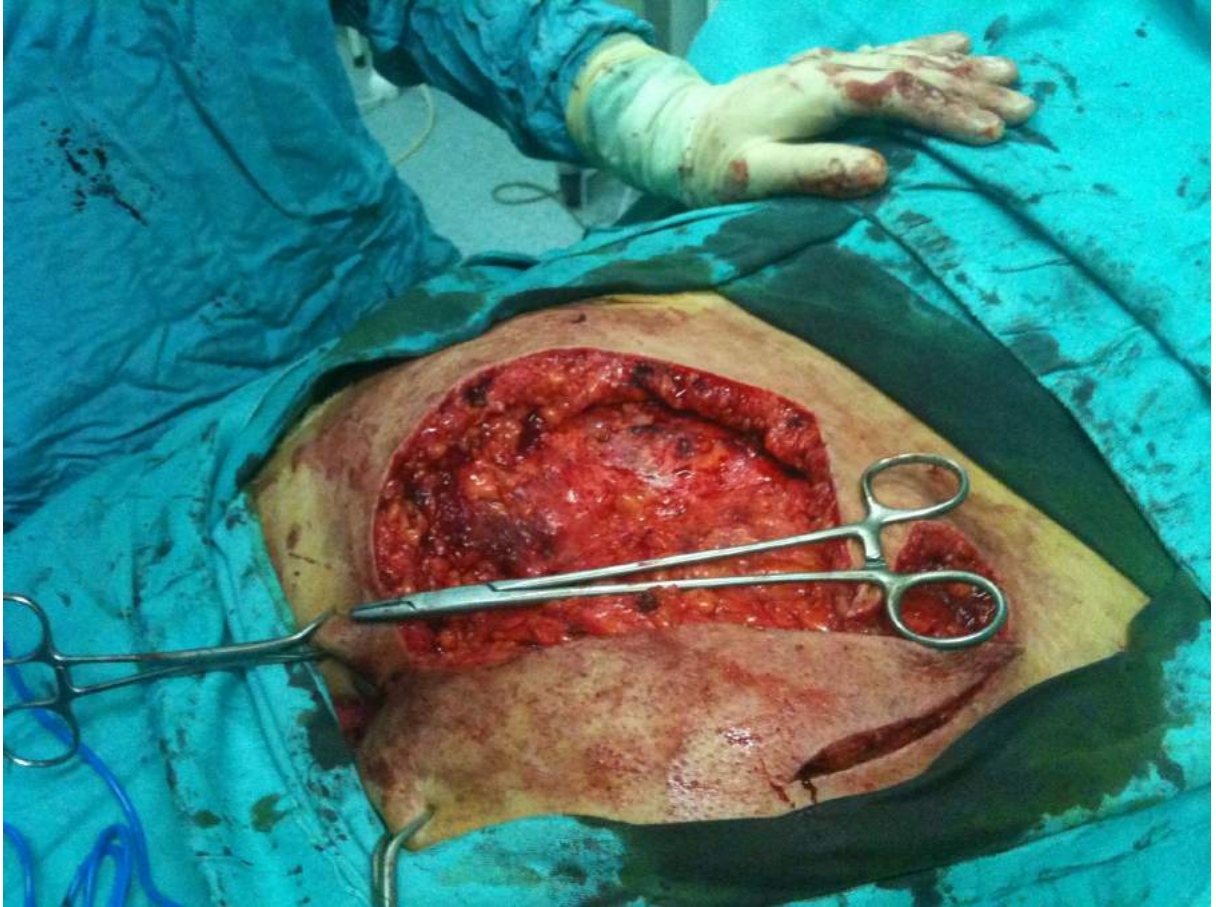
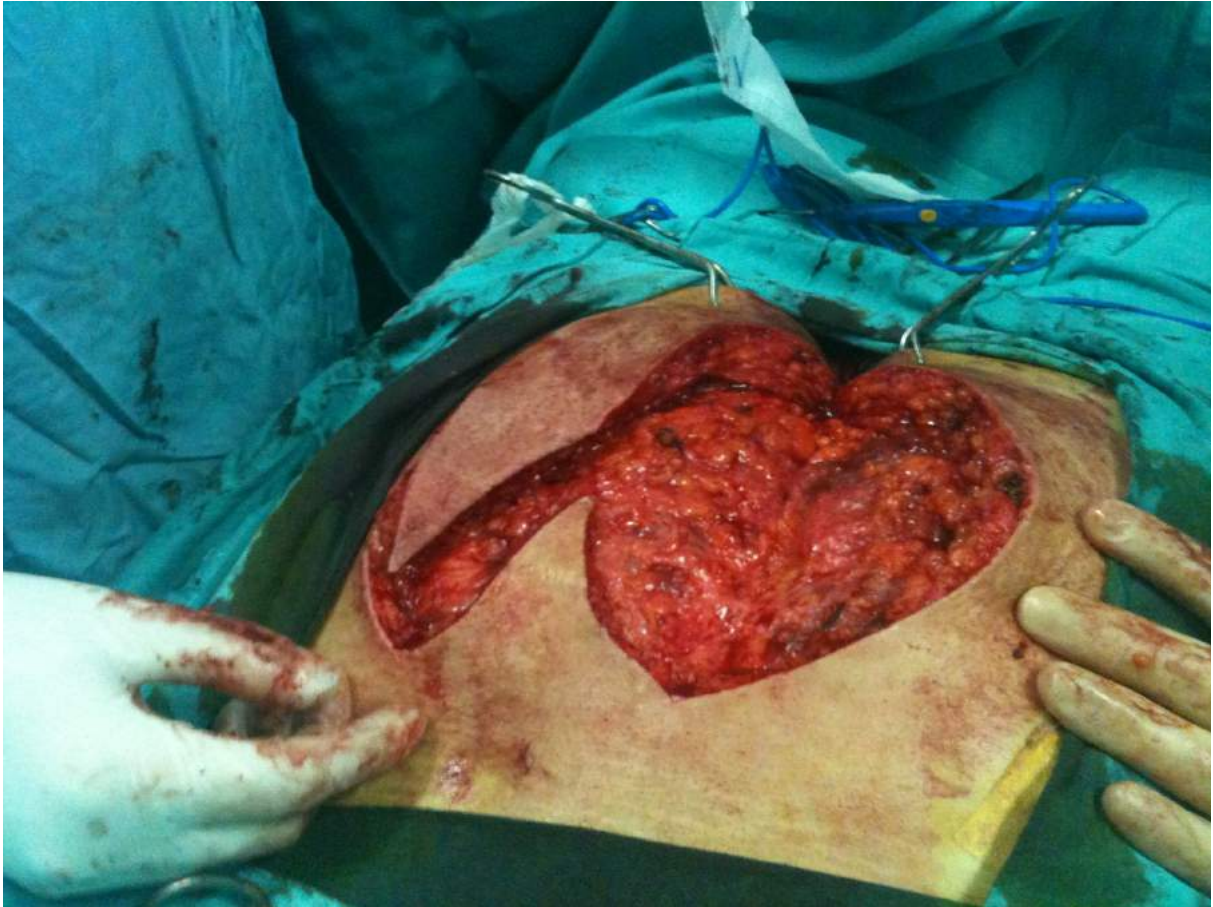
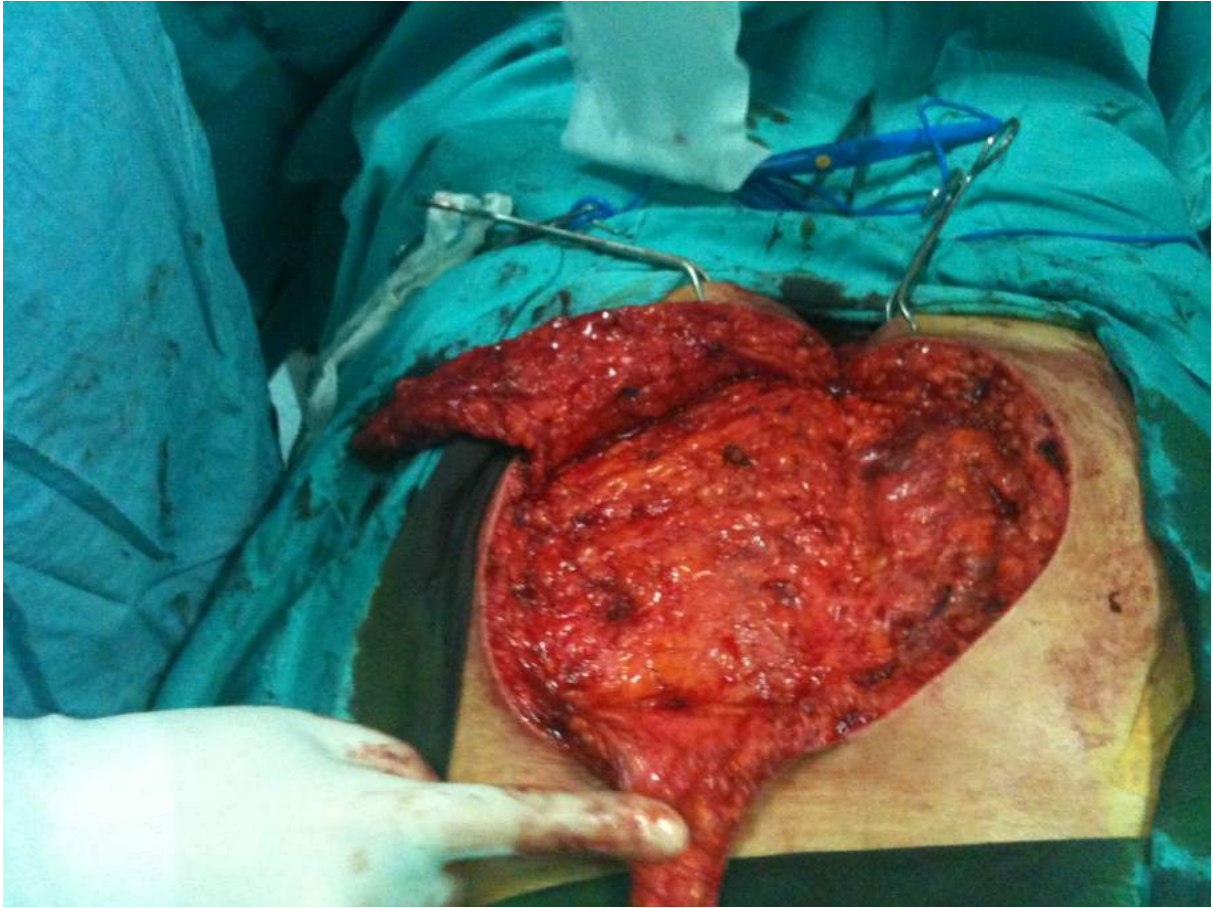
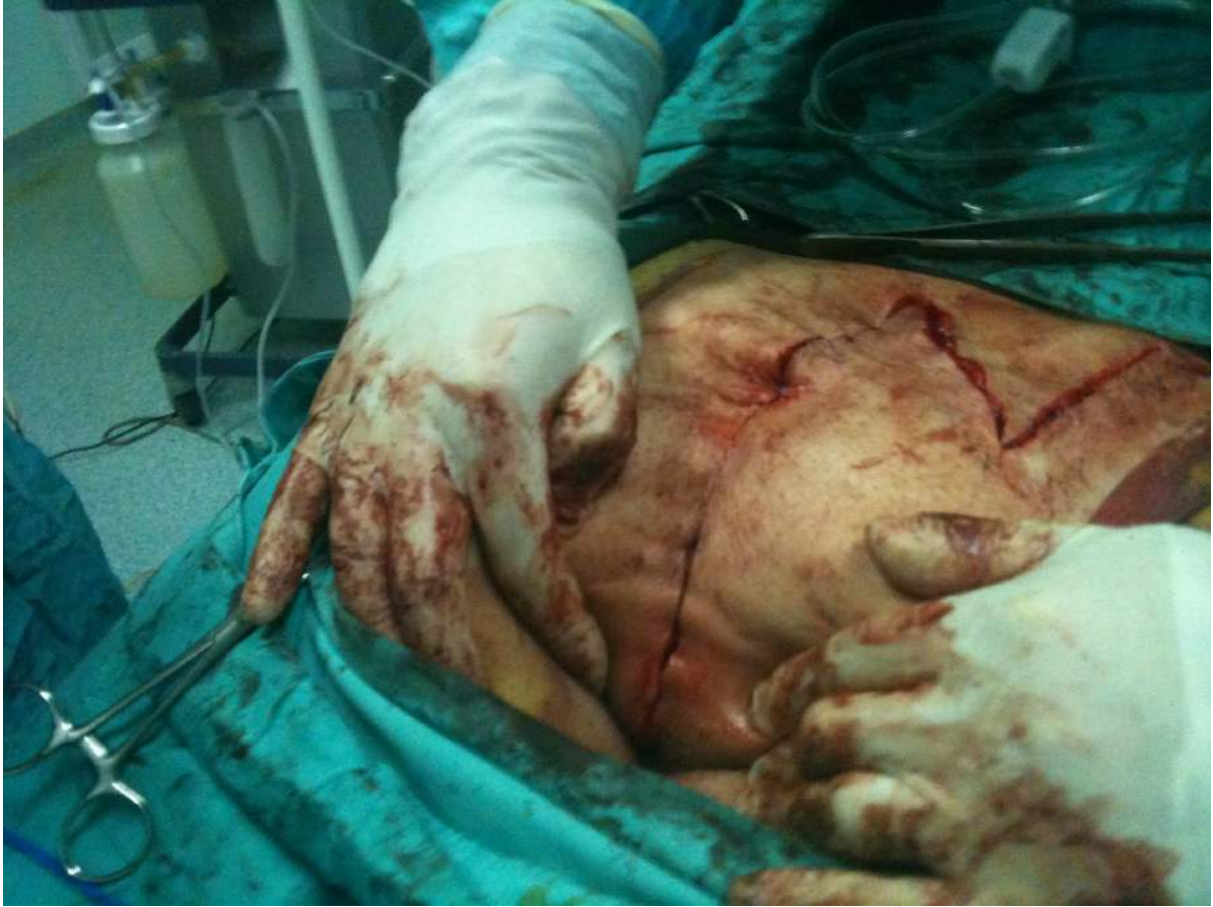

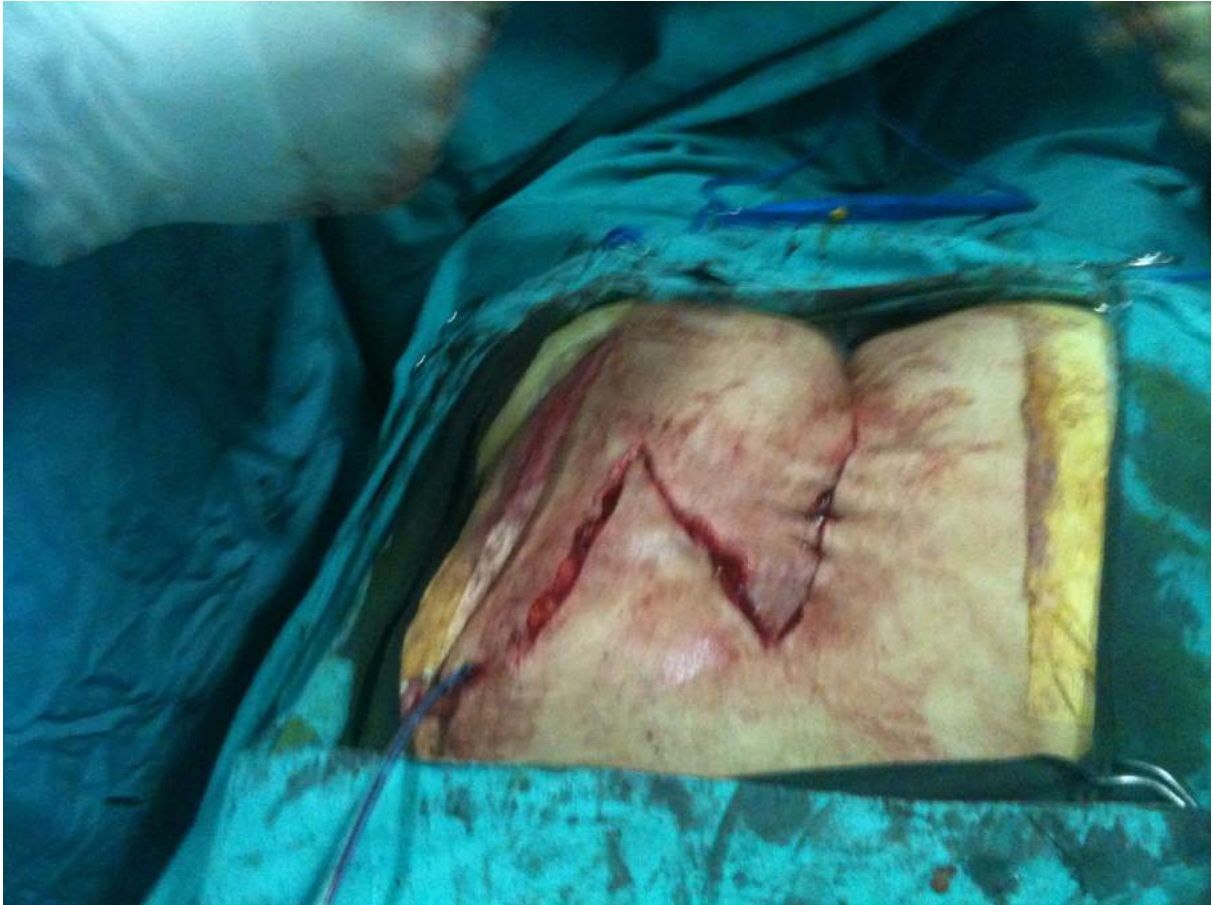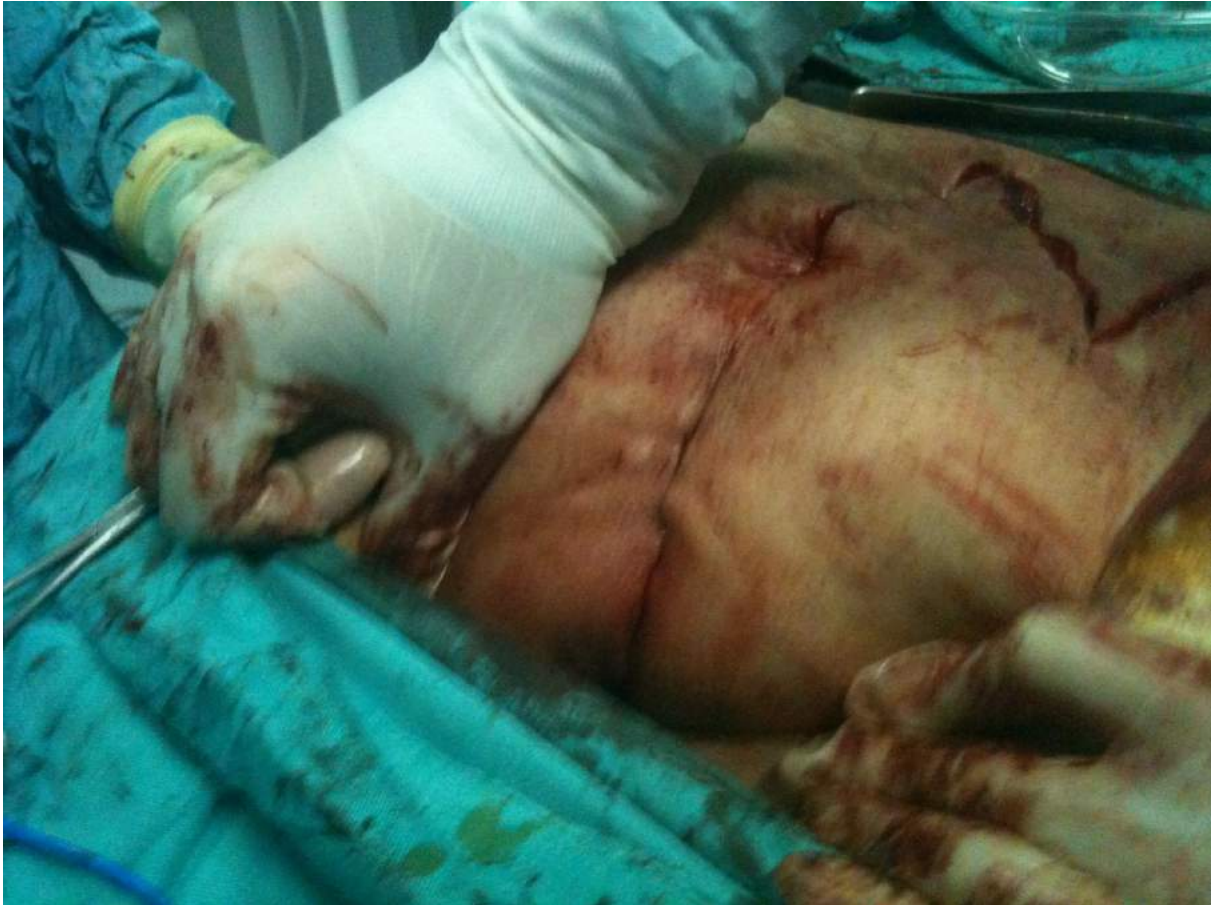KIL DÖNMESİ-FLEB İLE TAMİR

Hasta daha önce 2 kez kıl dönmesi nedeni ile ameliyat olmuş.Ve yine tekrarlamış gecikmiş bir vaka.Tekrarlayan hastalıkta alt uç Anal kanal-makata 2 cm mesafede.Toplam insizyon-dikiş hattı uzunluğu 50 cm.Hasta ameliyat sonrası 1 gün hastanede yattı.Ertesi gün evde istirahat etmek üzere taburcu edildi.12.günde dikişleri alınmasıyla şifa buldu."









Bu makaleden alıntı yapmak için alıntı yapılan yazıya aşağıdaki ibare eklenmelidir :

"KIL DÖNMESİ-FLEB İLE TAMİR " başlıklı makalenin tüm hakları yazarı **Op.Dr.Ramazan Tarık'a** aittir ve makale, yazarı tarafından [TavsiyeEdiyorum.com](http://www.tavsiyedyorum.com) (<http://www.tavsiyedyorum.com>) [Makale kütüphanesinde](#) yayınlanmıştır.

Bu ibare eklenmek şartıyla, makaleden Fikir ve Sanat Eserleri Kanununa uygun kısa alıntılar yapılabilir, ancak yazarının izni olmaksızın makalenin tamamı başka bir mecraya kopyalanamaz veya başka yerde yayınlanamaz.